

## Bloqueo aurículo-ventricular de tercer grado: atención y manejo en Atención Primaria

Javier Cabañas Morafraila<sup>a</sup>, Adriana Arcega Baraza<sup>a</sup>, Ana Isabel Alarcón Escalonilla<sup>b</sup> y Rocío Díaz Ríos<sup>c</sup>

<sup>a</sup> Médico Interno Residente de Medicina Familiar y Comunitaria. Unidad Docente Multiprofesional de Atención Familiar y Comunitaria – Área de Toledo. Toledo (España).

<sup>b</sup> Médico de Familia. Centro de Salud de Santa María de Benquerencia. Toledo (España).

<sup>c</sup> Enfermera. Centro de Salud de Santa Bárbara. Toledo (España).

Correspondencia:  
Javier Cabañas Morafraila.  
Consultorio Local de Burguillos de Toledo. C/ Carrizal, 4. C.P. 45112 – Burguillos de Toledo. Toledo (España).

Correo electrónico:  
Javier.cabanasm@gmail.com

Recibido el 13 de mayo de 2019.  
Aceptado para su publicación el 15 de agosto de 2019.

Este artículo de Revista Clínica de Medicina de Familia se encuentra disponible bajo la licencia de Creative Commons Reconocimiento-NoComercial-SinObraDerivada 4.0 Internacional (by-nc-nd).



### RESUMEN

El bloqueo auriculoventricular de tercer grado o completo se puede manifestar clínicamente de múltiples formas, como mareo, disnea o angina. Es una emergencia médica que el médico de familia debe ser capaz de identificar precozmente y tratar urgentemente. Presentamos el caso clínico de un paciente con bloqueo auriculoventricular completo y nuestro manejo en un Punto de Atención Continuada.

**PALABRAS CLAVE:** Bradicardia. Bloqueo Atrioventricular. Mareo.

### ABSTRACT

**Third-degree atrioventricular block: care and management in Primary Care.**

Third-degree or complete atrioventricular block may manifest clinically in multiple ways, such as dizziness, dyspnea, or angina. It is a medical emergency that the family doctor should be able to identify early and treat urgently. We present the clinical case of a patient with complete atrioventricular block and its management in an emergency Primary Care unit.

**KEY WORDS:** Bradycardia. Atrioventricular Block. Dizziness.

### INTRODUCCIÓN

Se entiende por bradiarritmia al ritmo cardiaco inferior a 60 latidos por minuto; éstas, a su vez, se pueden dividir entre asociadas a disfunción del nódulo sinusal y trastornos del sistema de conducción. La forma de presentación de las mismas es variable, desde asintomáticas hasta cuadros de mareo, presíncope o síncope, insuficiencia cardiaca, angina, letargia o incapacidad mental<sup>1</sup>. El bloqueo auriculoventricular (BAV) de tercer grado o completo es una entidad en la que ningún estímulo auricular conduce a los ventrículos. Por ende, ninguna onda P se continúa de QRS<sup>2</sup>. Presenta una prevalencia que aumenta con la edad, llegando al 30 % en grupos seleccionados<sup>1</sup>.

### CASO CLÍNICO

Paciente varón de 72 años, con hipertensión arterial, diabetes mellitus tipo 2 y dislipemia como factores de riesgo cardiovascular, así como antecedentes personales de glaucoma de ángulo abierto, síndrome de apnea obstructiva del sueño y bloqueo trifascicular (BAV de primer grado, hemibloqueo anterior de rama izquierda y bloqueo completo de rama derecha), en tratamiento con brinzolamida y bimatoprost oftálmico, ácido acetil-salicílico, metformina, liraglutida, fenofibrato, olmesartán, amlodipino, hidroclorotiazida y omeprazol.

Acudió de forma urgente al centro de salud por presentar un cuadro de mareo sin giro de objetos, tipo inestabilidad, debilidad en miembros inferiores y diaforesis de aparición con ejercicio moderado. Asimismo, refirió episodios similares en semanas previas de menor intensidad.

En la toma de constantes llamó la atención un ritmo cardiaco de 36 latidos por minuto, presión arterial de 110/70 mmHg y saturación de O<sub>2</sub> de 98 %. En

cuanto a la exploración física, destacó una marcada diaforesis y palidez cutánea, así como un ritmo cardíaco lento, en torno a 30 latidos por minuto, objetivado en la auscultación cardíaca. El resto de exploración física concluyó sin hallazgos significativos. Como prueba complementaria se realizó un electrocardiograma en el que se objetivó un BAV de tercer grado (Figura 1).

Una vez diagnosticado, se contactó con la UVI móvil para su traslado a urgencias hospitalarias y, mientras tanto, se monitorizó al paciente y se administró atropina intravenosa (i.v.) en bolo para mantener una frecuencia cardíaca estable, con respuesta adecuada. Posteriormente fue trasladado por el servicio de emergencia extrahospitalaria al hospital, donde se le colocó un marcapasos durante el ingreso.

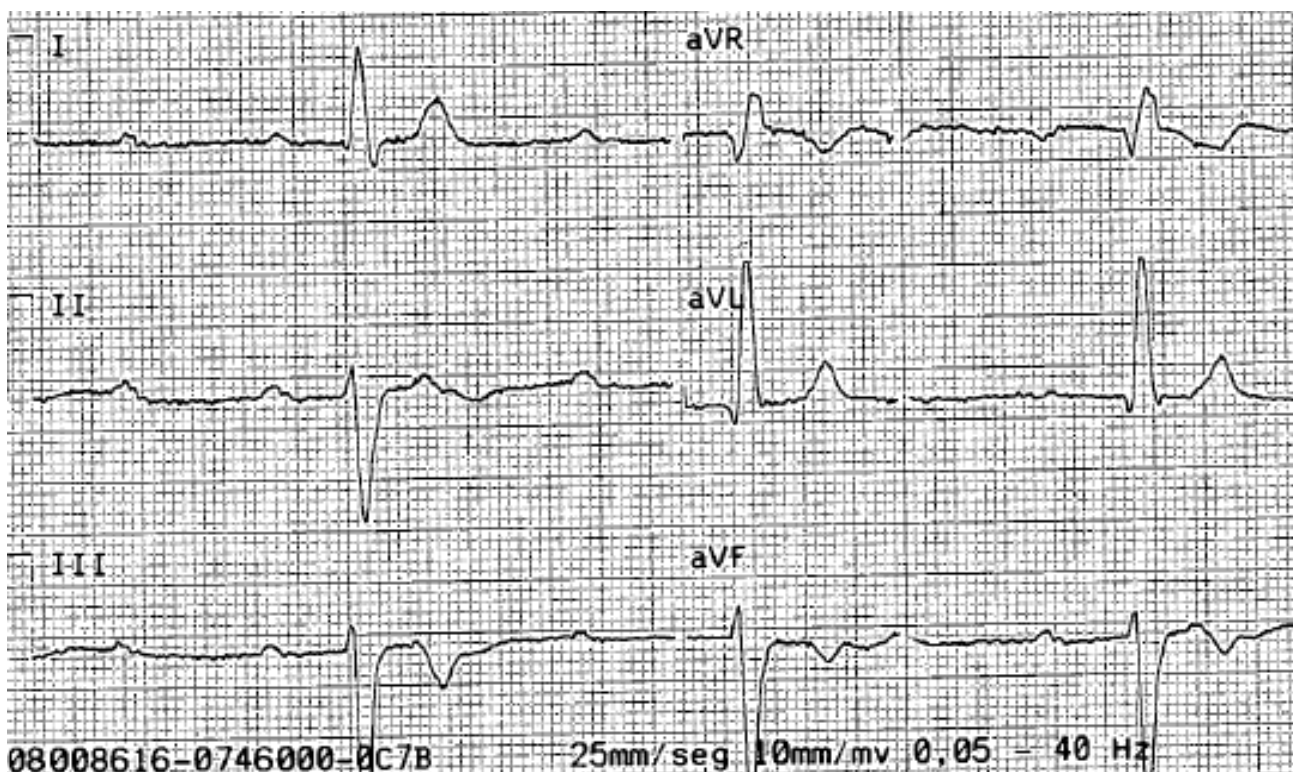
## DISCUSIÓN

Las bradiarritmias son entidades muy frecuentes en nuestra consulta clínica diaria, bien por causa patológica o de manera fisiológica<sup>1</sup>. Ante un paciente con clínica de mareo o presíncope, como era en nuestro caso, debemos tenerlas presentes

en nuestro diagnóstico diferencial, ya que su pronóstico y tratamiento es radicalmente distinto al de otras posibles etiologías como el ortostatismo, situacional, neuromediado, secundario a hipoglucemia, disfunción autonómica o incluso secundario a cuadro ansiógeno<sup>3,4</sup>.

Un paciente con BAV de tercer grado es, por definición, una emergencia médica, al tratarse de un paciente inestable hemodinámicamente<sup>2</sup>, por lo que su identificación rápida y actuación precoz determinan de forma considerable el pronóstico del mismo.

A pesar de que el tratamiento del BAV completo es el marcapasos definitivo, en Atención Primaria jugamos un papel fundamental para el paciente. En primer lugar, por un diagnóstico precoz del mismo y, posteriormente, la realización de tratamiento de soporte y estabilización del paciente hasta que se lleve a cabo el traslado a segundo nivel hospitalario. Es de especial importancia para el tratamiento del BAV completo tener en cuenta su posible origen etiológico, ya que si se sospecha que dicho bloqueo es debido a intoxicación por betabloqueantes o antagonistas del calcio se debe admi-



**Figura 1.** Electrocardiograma con ritmo auriculoventricular disociado y QRS ensanchado, compatible con bloqueo aurículo-ventricular completo

nistrar glucagón 1 mg i.v. En el resto de casos, es de elección el tratamiento con atropina 0,5 mg i.v., repitiendo cada 2 minutos si es necesario hasta un máximo 3 mg<sup>5</sup>. En el caso de no obtener respuesta a pesar de dosis máximas de atropina o deterioro clínico del paciente, de segunda línea se podría administrar isoprenalina 1 mg diluido en 250 centímetros cúbicos (cm<sup>3</sup>) de suero glucosado i.v. a una velocidad de 2-20 µg/min o adrenalina 3 mg diluido en 250 cm<sup>3</sup> de suero fisiológico i.v. a velocidad de 2-10 µg /min<sup>4</sup>.

Consideramos de gran importancia el caso clínico que nos atañe, puesto que una rápida actuación y estabilización hemodinámica del paciente desde nuestro centro de salud o punto de atención continuada y el trabajo en equipo junto al resto de unidades de urgencias (extrahospitalarias y hospitalarias) condiciona sobremanera el pronóstico de nuestro paciente, por lo que cabe resaltar el papel

que jugamos ante la emergencia médica que supone esta patología, por otro lado no tan infrecuente en nuestro medio.

## BIBLIOGRAFÍA

1. Vogler J, Breithardt G, Eckardt L. Bradiarritmias y bloqueos de la conducción. *Rev Esp Cardiol*. 2012; 65 (7): 656-67.
2. Pardo Fresno M, Fernandez Barbeira S, González Bermúdez I. Valoración y manejo de las bradicardias en urgencias de Atención Primaria. *Cad Aten Primaria*. 2011; 18: 107-10.
3. Teijo Vazquez T, Garcia Sieiro R. Guía clínica de Mareo [Internet]. *Fisterra*. 2014 [consultado 24 de noviembre de 2017]. Disponible en: <http://www.fisterra.com/guias-clinicas/mareo/>
4. Benedicto Subirá C, Escartín Lasierra P. Guía Clínica de bradiarritmias [Internet]. *Fisterra*. 2015 [consultado 24 de noviembre de 2017]. Disponible en: <https://www.fisterra.com.sescam.a17.csinet.es/guias-clinicas/bradiarritmias/>
5. Morillo Vázquez A, Moreno Ramírez F. Manejo urgente de las arritmias cardíacas en Atención Primaria. *Med Fam Andal*. 2013; 14 (1): 50-60.